Komplikácie cievneho prístupu

PhDr. Andrea Krkošková, PhD
FMC – dialyzačné služby s.r.o., Ružinov, Bratislava
Bratislava, Ružinov **Jasná 2016**

FRESENIUS MEDICAL CARE

Úvod

NephroCare

Cieľom prednášky je oboznámiť Vás s komplikáciami cievnych prístupov.

KVALITNÁ HEMODIALÝZA – DOBRÝ CIEVNY PRÍSTUP.

Dobrý cievny prístup by mal mať:

- **Dlhú životnosť,**
- **Nízky výskyt komplikácií,**
- **Možnosť opakovanej kanylácie,**
- **Adekvátny krvný prietok.**

Komplikácie A-V fistuly - včasné

NephroCare

Prejavujú sa do 24 hodín po operácií, potrebná je kontrola alebo revízia cievnym chirurgom.

Medzi tieto komplikácie patrí: - trombóza – nie je počuť žiadny šelest

- krvácanie a následný hematóm v blízkosti anastomózy, mierne presakovanie krvi z miesta operačnej rany

- opuch, ktorý môže byť prejavom nepoznanej trombózy vména subclavia po vytvorení A-V fistuly syntetickou protézou

Komplikácie A-V fistuly - neskoré

NephroCare

Môžu sa prejaviť počas dialyzačnej liečby.

Medzi tieto komplikácie patrí: - hematóm,

- stenóza,

- trombóza,

- aneuryzmy,

- pseudoaneuryzmy,

- infekcie,

- steal syndróm,

- hypertenzia venózneho riečišťa,

- srdcové zlyhávanie

- neuropatie a seróm.

Hematóm

NephroCare

Najčastejšie vzniká zlou punkčnou technikou, nesprávnou manipuláciou so zavedenou ihlou, manipuláciou končatiny pacientom v priebehu dialyzačnej procedúry, alebo pri nedostatočnej kompresii po odstránení ihiel.

Pokiaľ je hematóm rozsiahly, nebezpečie spočíva v útlaku cievy (zánik fistuly).

Ešte väčším rizikom je hematóm v blízkosti anastomózy, ktorý zvyšuje riziko vzniku trombózy.

Liečba je závislá od lokalizácie a rozsahu hematómu.

Väčšinou je liečba konzervatívna prikladaním ľadových obkladov a miernou kompresiou, iba rozsiahle hematómy je potrebné riešiť pomocou cievneho chirurga.

Hematóm

NephroCare

Stenóza

NephroCare

- **Je pomerne častou komplikáciou.**
- **Príčinou je turbulentné prúdenie krvi, ktorá poškodzuje endotel cievy, na ktorej sa vrstvia krvné doštičky a leukocyty, čo vedie k hyperplázii intimy.**
- **Môže vzniknúť kdekoľvek v priebehu A-V fistuly alebo v oblasti anastomózy.**
- **Stenóza v priebehu cievneho skratu sa prejavuje vysokými venóznymi tlakmi v priebehu dialýzy, pokiaľ je ihla zavedená pod stenózou, vysokými hodnotami recirkulácie.**
- **Prejavom stenózy v oblasti anastomózy je znížený prietok cievnym skratom a slabým vírom v oblasti anastomózy.**
- **Túto zmenu je možné zistiť pred punkciou, keď sestra skontroluje A-V fistulu pohmatom alebo fonendoskopom.**

Stenóza

NephroCare

- **Po napojení dialyzačný monitor signalizuje vysoké mínusové hodnoty arteriálneho tlaku, následne sa zvýši aj tlak venózny alebo je počuteľné „mľaskanie“ v krvnej pumpe.**
- **Prvá voľba vyšetrení je zamerané na recirkuláciu, ďalej USG vyšetrenie a fistulografia.**
- **Liečená je výhradne perkutánnou transluminálnou angioplastikou. Do cievneho skratu je zavedený balónik cez tenkú ihlu, tento balónika sa nafúkne plynom po dobu 1-2 minút niekedy aj dlhšie do 10 minút. Vysokotlakové balónikové katétre vyvíjajú tlak na cievu až 20 atmosfér. Veľkosť balónika musí byť o 20-30% väčší ako je priemer cievy. Vyšetrenie trvá asi 30 minút až 1 hodinu. Úspešnosť tejto liečebnej metodiky je 85-98%, liečba recidívy stenózy je porovnateľná s primárnym zákrokom.**

Stenóza

Ďalšou liečebnou metodikou stenózy je zavedenie stentu, ktorý je implantovaný v priebehu perkutánnej transluminálnej angioplastiky do oblasti ruky a do centrálnych žíl.

Stent je kovová výstuž, ktorá zaisťuje priechodnosť cievy.

Stenóza

NephroCare

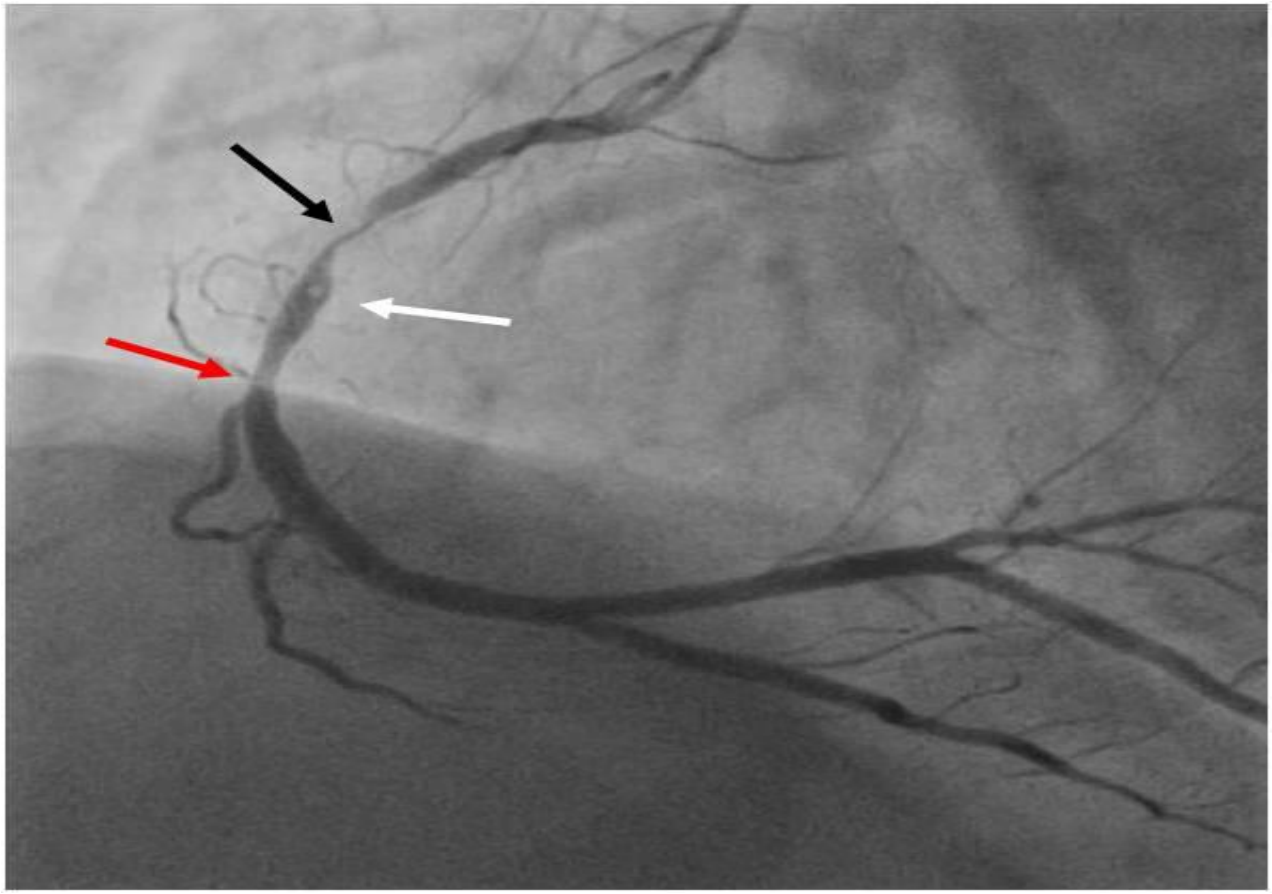

Trombóza

NephroCare

Vzniká ako v pooperačnom období, tak aj v priebehu dialyzačnej liečby a to väčšinou na podklade stenózy cievneho skratu (A-V fistuly).

Ďalej sa na vzniku trombózy podieľajú opakované hypotenzie a zvýšené koagulačné parametre.

Prevencia trombózy ako natívneho, tak aj protetického cievneho skratu je podávanie antiagregačných liekov alebo antikoagulačných preparátov, ale až po tom, keď sú vylúčené anatomické príčiny trombózy a vylúčenie krvácavých stavov.

Trombóza

NephroCare

Najčastejšou príčinou uzáveru A-V fistuly je:

- zúženie v mieste anastomózy (42-90%)

- stenóza arteriálnej anastomózy (3-45%)

- zúženie odtokovej vény (5-9%)

- pseudoaneuryzma (2-5%)

- hypotenzia (3-12%)

- v niektorých prípadoch sa príčina uzáveru nepodarí objasniť (4-20%). (Roček, 2000, s. 191)

Trombóza

Príčinou trombózy vzniknutej v období troch týždňov po založení cievnej spojky, môže byť neadekvátny arteriálny prítok alebo technická chyba.

Dobrú prognózu majú uzávery liečené do 3-4 dňoch od vzniku uzáveru.

Prietok cievnym skratom môžeme obnoviť výkonmi:

- **„perkutánne intervenčné výkony (trombolýza),**
- **chirurgická trombektómia/revízia,**
- **založenie nového cievného prístupu“**

Trombóza

Infekcia

NephroCare

Patrí medzi závažné komplikácie A-V fistuly.

Ohrozuje nielen životnosť cievneho prístupu (A-V fistuly), ale aj pacientov život.

Prejavy infekcie: miestne (začervenanie, opuch, bolestivosť)

celkové (horúčka, zimnica, celková únava)

Dôležitú úlohu pri infekcii hrá časový interval, miesto a typ A-V fistuly.

Protetická A-V fistula je podstatne viac náchylná k infekcii a jej liečba je komplikovanejšia ako u natívnej A-V fistula.

Príčinou vzniku infekcie zo strany dialyzačných sestier je nedodržiavanie aseptických postupov pri zavádzaní dialyzačných ihiel , manipulácia ihlami počas dialýzy a zo strany pacienta nedodržiavanie hygieny, škrabanie v oblasti cievneho skratu a strhávanie chrást po vpichoch.

Infekcia

Liečba infekcií sa líši typom A-V fistúl.

U natívnej A-V fistuly pri včasnom záchyte infekcie je liečená ATB po dobu 2-4 týždňoch. Pokiaľ je infekcia komplikovaná prítomnosťou abscesu, je potrebná chirurgická revízia s drenážou a podávanie ATB 4-6 týždňov. Recidívy infekcie sú niekedy riešené zrušením A-V fistuly.

U cievnej spojky tvorenou protézou je liečba zložitejšia. Pokiaľ je infekcia iba miestna podávajú sa ATB minimálne 6 týždňov. Väčšinou prípadov však musia byť riešené chirurgicky, kde buď sa postihnutá časť cievnej protézy odstráni a nahradí inou, alebo sa musí odstrániť celá cievna spojka.

Aneuryzma

NephroCare

Môže vzniknúť ako v oblasti anastomózy, kde sa objavuje najčastejšie, tak i kdekoľvek v priebehu cievnej spojky.

Príčinou je vo väčšine prípadov zlá kanylácia A-V fistuly, kedy sestra zavádza ihly do rovnakých oblastí shuntu.

Vyžaduje riešenie, pokiaľ zasahuje cievnu anastomózu alebo sa nachádza v priebehu vény a je tak veľká, že ohrozuje pacienta krvácaním.

Oblasť aneuryzmy sa nesmie používať na kanyláciu.

Liečba je chirurgická revízia.

Aneuryzma

Pseudoaneuryzma

NephroCare

Označovaná za nepravé aneuryzmy sa vytvárajú v riečišti A-V fistuly. Vyskytuje sa ako u natívnych cievnych spojok, tak aj pri protetických.

Vzniká na podklade hematómu, spôsobené poranením cievnej steny alebo infekcie.

Prevencia spočíva v dostatočnej kompresii po odstránení dialyzačných ihiel, u protéz je dôležité použiť ku kanylácií celú dĺžku a v neposlednom rade aseptické postupy pri ošetrovaní A-V fistuly, predovšetkým fistuly tvorené protézou.

Pseudoanuryzma

NephroCare

Nesmie sa používať pri kanylácií.

Liečba spočíva v resekcii „pseudovýdute“ a reanastomóze A-V fistuly.

Pseudoaneuryzma

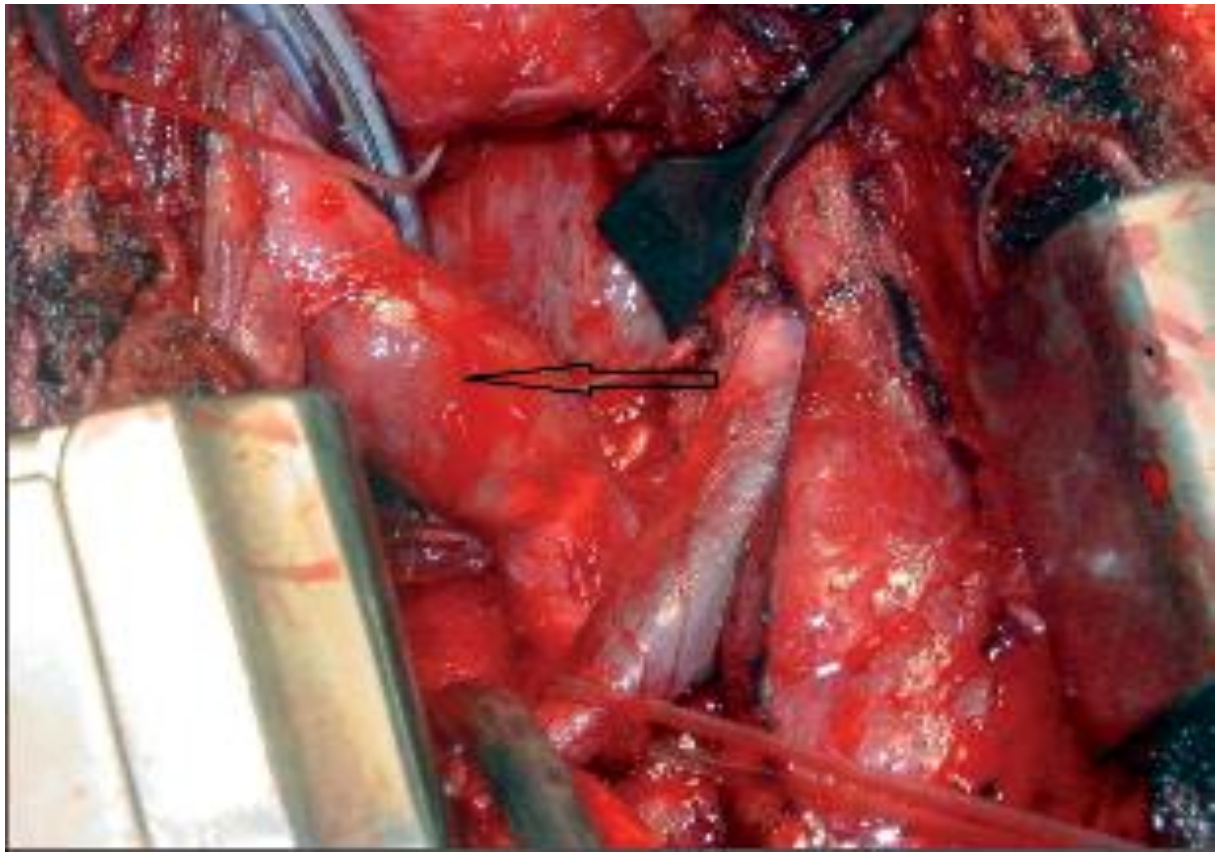

Serom

Je neinfekčná reakcia okolo cievnej náhrady.

Prejavuje sa podobne ako infekcia, opuchom, začervenaním a bolestivosťou.

Najčastejšou lokalizáciou je oblasť anastomózy.

Ako možná príčina môže byť poranenie lymfatických ciev, alergická alebo imunologická reakcia pacienta na cudzí materiál a reakcia okolitých tkanív na materiál cievnej náhrady.

Serom

NephroCare

Liečba je väčšinou chirurgická. Opakované aspirácie tekutiny a kompresia elastickým obväzom či incíziou a drenážou.

Z ďalších zákrokov je to punkcia seromu alebo lymfokély s následnou sklerotizáciou dutiny.

Iba v extrémnych prípadoch je potrebné zrušenie A-V fistuly.

Seróm

NephroCare

Steal syndróm (fenomén)

Je ischemická bolesť ruky, vznikajúca na podklade poruchy prekrvenia tkanív v danej oblasti.

U dialyzovaných pacientov je hlavnou príčinou vytvorenie A-V fistuly, ktorá znižuje alebo odkláňa tok krvi do oblasti ruky.

Príznaky sú: znížená citlivosť, chladné prsty či celá ruka, bolesti prstov, atrofia svalov ruky, zmena na koži až suchá gangréna.

Liečba je vždy chirurgická. Hlavným operačným riešením je zníženie prietoku A-V fistulou zúžením anastomózy.

Steal syndróm

NephroCare

Hypertenzia žilového riečišťa

NephroCare

Príčinou je sťažený odtok krvi z A-V fistuly centrálne, najčastejšie z véna subclavia.

Zúženie sa môže objaviť v ktorejkoľvek časti žily a naopak môže dôjsť k jej rozšíreniu distálnym smerom.

Príznaky sú opuch, lokálne farebné zmeny, minimálne potenie, následne výrazné až trvalé potenie končatiny, hyperpigmentácie, žilové ulcerácie.

Neuropatie

Je častým príznakom chronicky dialyzovaných pacientov.

Príčiny môžu byť dve: metabolická – diabetes mellitus, urémia
mechanická – kompartment syndróm alebo syndróm karpálneho tunelu.

Táto komplikácia sa prejavuje bolesťou, parastéziou, dyzestéziou so senzorickou nedostatočnosťou, následne chronické senzorické zmeny až strata motorických funkcií – strata pohyblivosti, svalovej sily, atrofie svalov.

Karpálny tunel

Komplikácie centrálneho venózneho katétra (CVK) - včasné

NephroCare

- **Punkcia artérie s nebezpečenstvom krvácania**
- **Pneumotorax**
- **Krvácanie do podkožia**
- **Vzduchová embólia**

Komplikácie centrálneho venózneho katétra (CVK) - neskoré

NephroCare

- **Infekcia**
- **Trombóza**
- **Stenóza centrálnych žíl**
- **Mechanické poškodenie katétra, ktoré vedú k dysfunkcii katétra.**

Punkcia artérie

Pri punkcii (napichnutí) artérie je krv jasno červená a pulzuje.

Vpich je potrebné komprimovať (aspoň 10 minút), nevyhnutné sú kontroly TK a pulzu, eventuálne vyšetrenie hemoglobínu.

Dialýza šetrná, minimálne množstvo heparinizácie.

Pneumotorax

NephroCare

Na vznik pneumotoraxu upozorní obtiaže s dýchaním, ktoré sa však môžu objaviť až s časovým odstupom.

Diagnóza je jasná pri fyzikálnom vyšetrení a potvrdená rtg srdca a pľúc - preto je vždy potrebný RTG hrudníka.

Je nutná spolupráca s chirurgom ako aj pri riešení ďalších potenciálnych závažných komplikácií ako je hemothórax a hemoperikard.

Pneumotorax

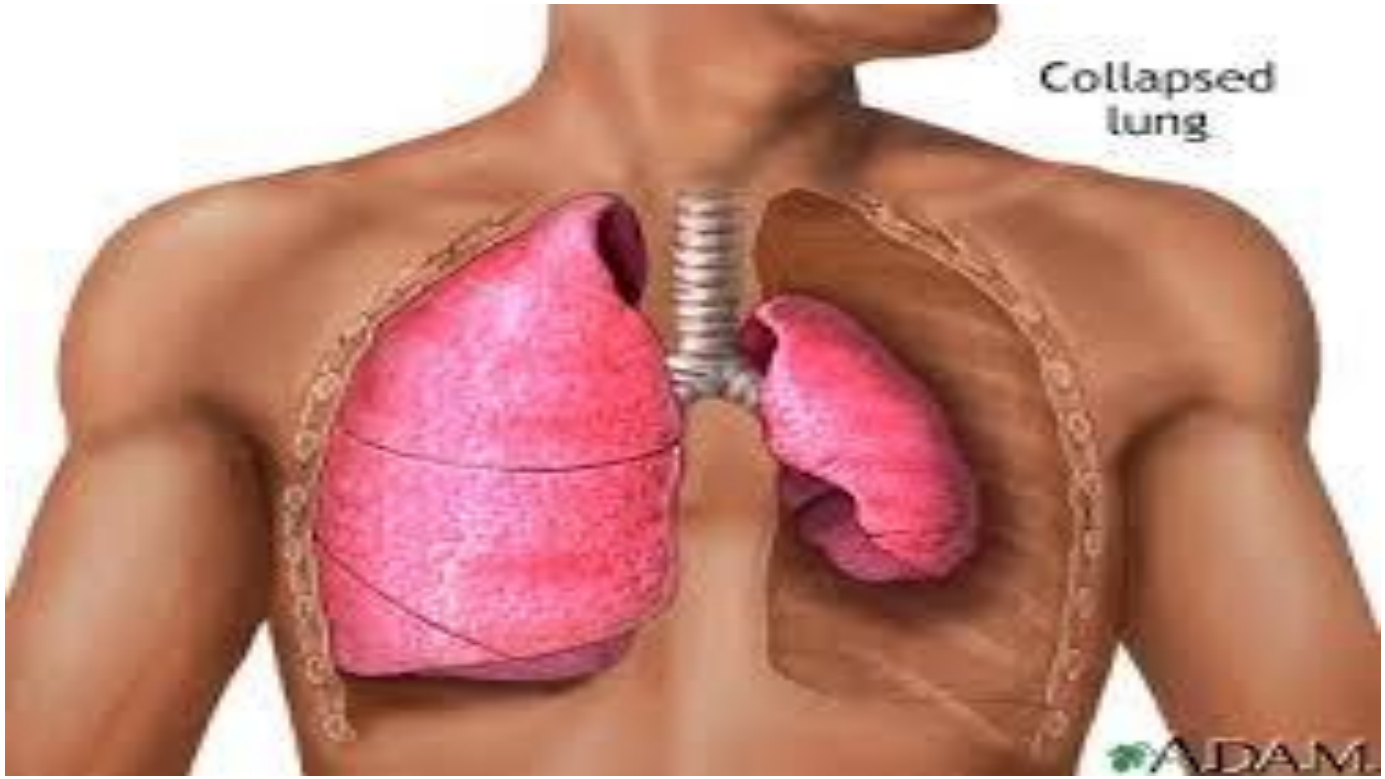

Vzduchová embólia a poranenie ductus thoracicus

NephroCare

Je hlavne u dehydratovaných pacientov s negatívnym venóznym tlakom.

Určitým preventívnym opatrením je Trendelenburgova poloha a jemné vykonávanie punkcie.

Vzácnou komplikáciou je poranenie ductus thoracicus, alebo poranenie nervového pletenca hornej končatiny.

Veľmi zriedka sa môže stať, že je dialyzačný katéter zavedený do inej žily.

Možnosť vzniku týchto včasných komplikácií potvrdzuje nutnosť zvýšeného dohľadu na pacienta.

Vzduchová embólia

NephroCare

Neskoré komplikácie CVK - Infekcia

NephroCare

Je v priamej závislosti na kvalite ošetrovateľskej starostlivosti, hygienických návykov pacienta a na dĺžke doby ponechania katétra in situ.

Lokálna infekcia sa prejaví začervenaním a exudáciou v okolí miesta vpichu. Nevyhnutné je vykonať ster z okolia a aplikovať lokálne ATB.

Ak je exudácia z podkožného tunela podávajú sa ATB celkovo.

Celkové infekčné ťažkosti sa prejavia katétrovou sepsou. Liečba je podávanie parenterálnych ATB.

Dysfunkcia katétra

NephroCare

Sú väčšinou spojené s nesprávnym zavedením alebo umiestnením špičky či zalomením katétra v podkoží.

Neskoršie prejavy zhoršenej funkcie často súvisia s trombózou katétra, fibrínovými obalmi vonkajšieho povrchu eventuálne trombózou centrálnej žily – podávanie urokinázy.

Zalomenie katétra v podkoží je treba riešiť v spolupráci s chirurgom. Aj permanentný katéter možno vymeniť po drôtenom vodiči.

Ako prevencia trombotických komplikácií sa osvedčilo dlhodobé podávanie antikoagulačných látok.

Trombóza a Stenóza

Trombóza vzniká zvyčajne na podklade stenózy, vyvolanej neointimálnou hyperpláziou venózneho vyústenia. Na vzniku hyperplázie sa pravdepodobne podieľa turbulentný typ prúdenia a pôsobením lokálnych rastových faktorov, uvoľnených z doštičiek a leukocytov.

K prevencii trombózy je potrebné podávanie antiagregačných liekov, alebo preparáty antikoagulačné.

Stenóza CVK

NephroCare

Brain Stent

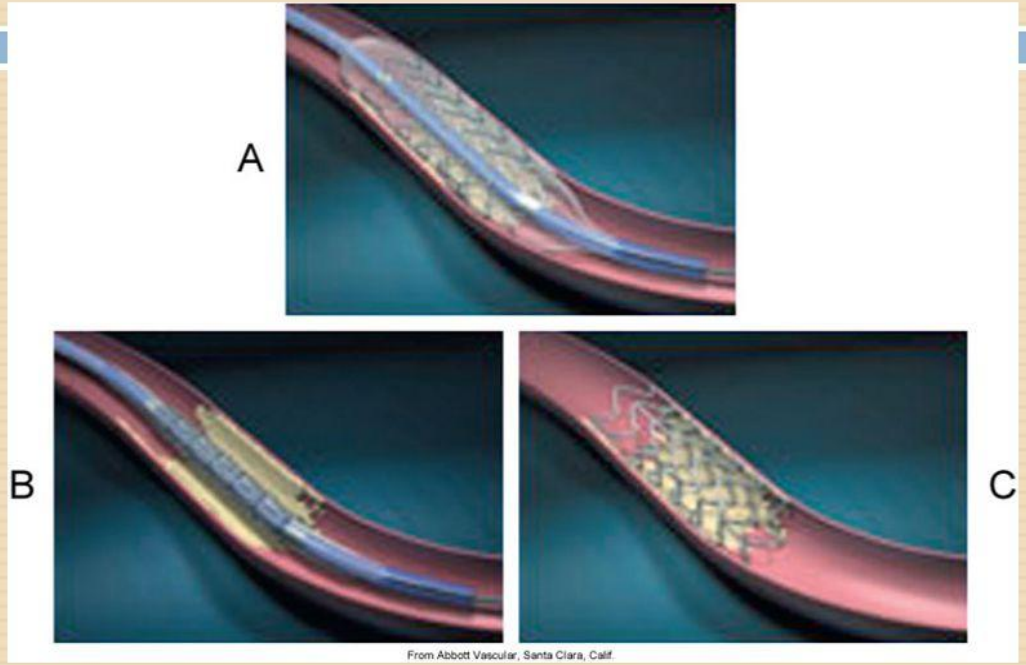

Brain stent used to treat blockages in cerebral blood flow. **A,** A **balloon** catheter is used to implant the **stent into an artery** of the brain. **B,** The balloon catheter is moved to the blocked area of the artery and then inflated. The stent expands due to the inflation of the balloon. **C,** The balloon is deflated and withdrawn, leaving the stent permanently in place holding the artery open and improving the flow of blood.

Trombóza CVK

NephroCare

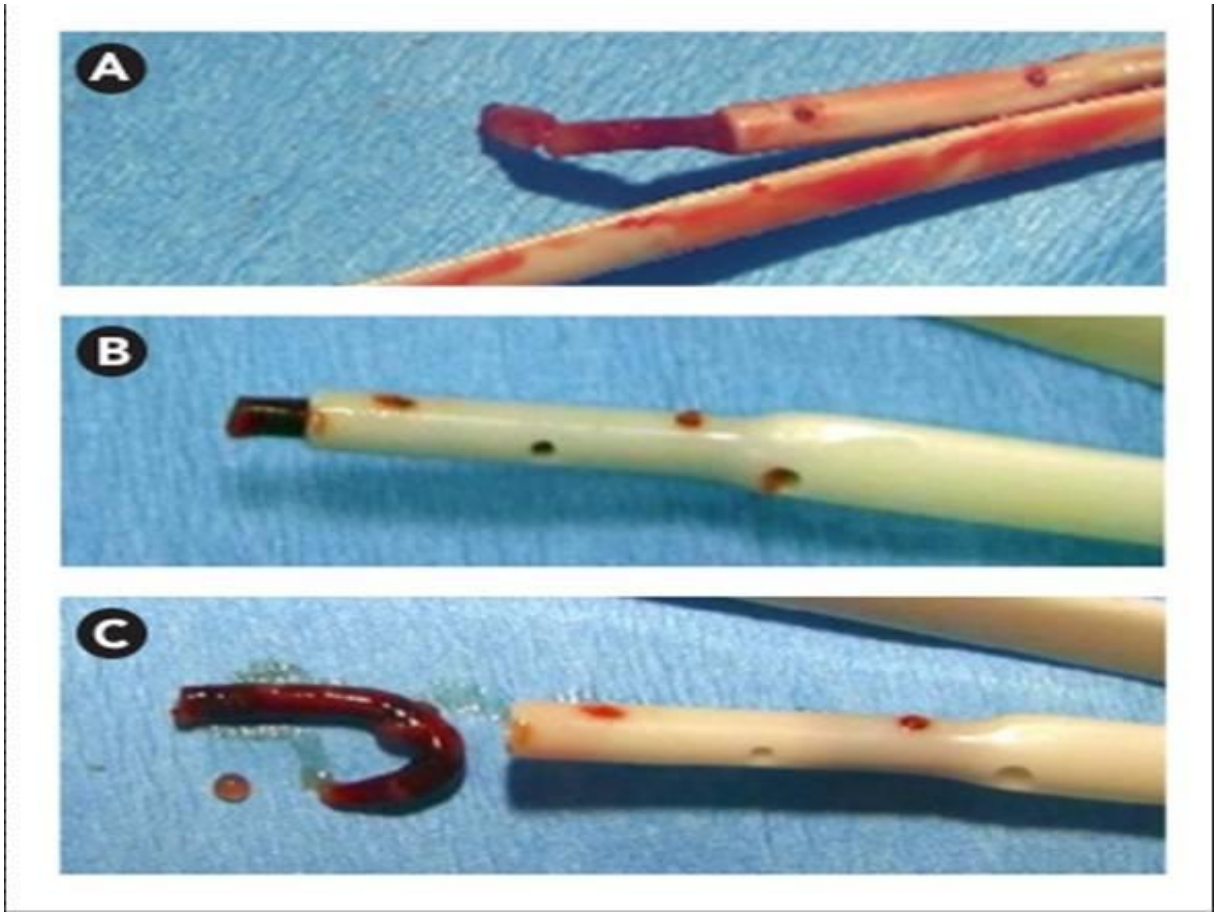

Fistula femorálna

NephroCare

Vyústenie permanentného CVK na brušnej stene

NephroCare

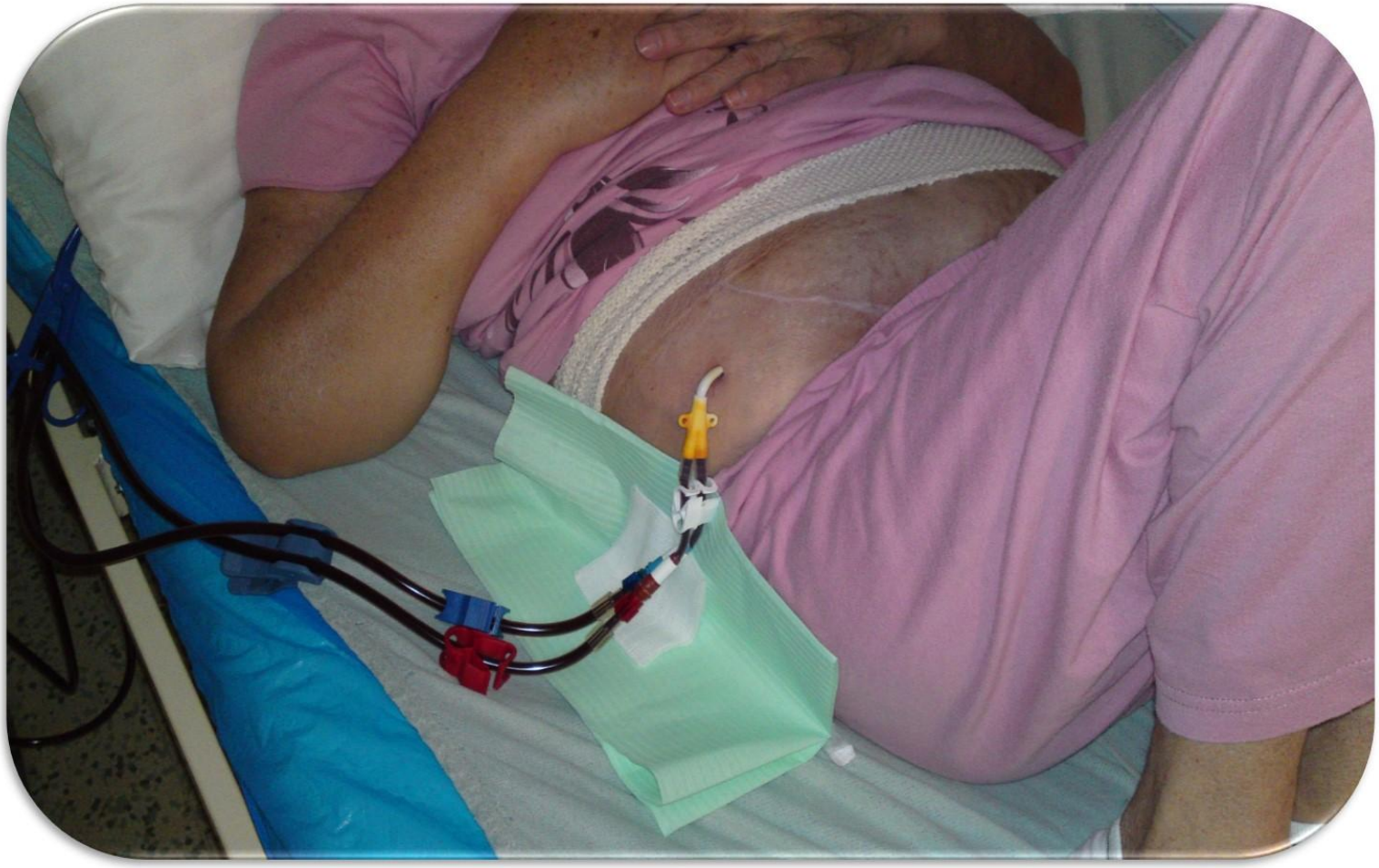

Záver

NephroCare

Cievny prístup predstavuje „Achilovu pätu“ pre dialyzovaných pacientov, ktorých problémy s cievnym prístupom značne traumatizuje.

Aby sme čo najviac možným komplikáciám predchádzali je potrebné dodržiavať isté pravidlá, zo strany personálu ako aj pacienta, aby sme v čo najväčšej miere eliminovali ich výskyt – používanie guidlines.

Najdôležitejším bodom pri práci je dodržiavať prísne aseptické podmienky pri manipulácií s dočasným ako aj trvalým cievnym prístupom u dialyzovaných pacientov.

ĎAKUJEM ZA POZORNOSŤ

NephroCare